Münster 1936 No 1874 Med DiSS

Aus der Chirurgiſchen Univerſitätsklinik Münſter (Weſtf.)
Direktor: Profeſſor Dr. Coenen

Die Ollier'ſche Wachstumsſtörung

INAUGURAL-DISSERTATION

zur Erlangung der Doktorwürde
der hohen Mediziniſchen Fakultät der Weſtfäliſchen
Wilhelms-Univerſität zu Münſter (Weſtf.)

vorgelegt von

Adolf Lange

aus Münſter (Weſtf.)

1935

Gedruckt in der Buchdruckerei Franz Grube, Werne a. d. Lippe

Dekan: Professor Dr. Klinge

Referent: Privatdozent Dr. Hellner

Korreferent: Professor Dr. Loenen

R. UNIV.
BIBLIOTHEEK
LEIDEN

Gedruckt mit Genehmigung der Medizinischen Fakultät
der Westfälischen Wilhelms-Universität Münster (Westf.)

Die Ollier'sche Wachstumsstörung.

Ein Krankheitsbild von multipler, meist gutartiger Tumorenbildung ist neben dem häufigeren Auftreten von Exostosen die seltenere multiple Chondromatose. Bei dieser Form handelt es sich um eine enchondrale Ossifikationsstörung, die als Keimschädigung des mittleren Keimblattes angeboren, deren Heredität jedoch mit Sicherheit noch nicht nachgewiesen ist. Eine besondere Stellung innerhalb des Krankheitsbildes der multiplen Chondromatose nimmt die O l l i e r'sche Wachstumsstörung ein. Charakteristisch für diese ist besonders das einseitige Auftreten der Tumorenbildung, sowie die Störung des Epiphysenwachstums der Röhrenknochen der befallenen Seite. Die äußere Erscheinungsform des Krankheitsbildes soll durch eine Beobachtung aus der chirurgischen Universitätsklinik Münster veranschaulicht werden. Sie wird besonders interessant durch das gleichzeitige Auftreten von Haemangiomen.

Es handelt sich hier um eine Wachstumsstörung in Form einer multiplen Chondromatose eines 40jährigen Mannes, (Kg. 490/1933) die in ihrer Ausdehnung, mit A u s n a h m e eines Chondroms am linken Ringfinger, fast die gesamte rechte Körperseite befallen hat. Die ausgedehnte Familienanamnese ergab keine Besonderheiten. Soweit die Feststellung möglich war, waren weder in der näheren noch entfernteren Verwandschaft irgendwelche Mißbildungen dieser oder ähnlicher Art aufgetreten.

Nähere Anamnese:

Vater, 70 Jahre, lebt noch und ist gesund, die Mutter ist mit 64 Jahren an einem Herzleiden gestorben. Von den Großeltern ist die Großmutter mit 78 Jahren an Altersschwäche, der Großvater mit 40 Jahren an einer Magenerkrankung gestorben.

Die Geschwister des Patienten sowie deren Kinder sind ebenfalls gesund. Der Patient ist unverheiratet.

Eigene Anamnese:

Außer Scharlach keine Kinderkrankheiten. In der Jugend soll der Patient — wie er angibt — sehr weiche Knochen gehabt haben. Sein jetziges Leiden begann im Alter von 7—8 Jahren mit dem Auftreten von drei rötlich-blauen, etwa haselnußgroßen Knoten von harter Konsistenz, von denen zwei am rechten Kleinfingerballen, der dritte an der Spitze des kleinen Fingers saßen. Anschließend trat eine Anschwellung am Zeigefinger und Daumen auf. Eine ausgesprochene Verschlimmerung des Leidens erfolgte im 18. bis 19. Lebensjahre, nachdem ein Arzt schon im 10. und 13. Lebensjahre versucht hatte, die zuerst aufgetretenen Geschwülste zu entfernen. Die kleinen, hauptsächlich blau gefärbten harten Knoten, die anfangs nur in geringer Anzahl vorhanden waren, traten nun in großer Menge an allen Fingern, in der Hohlhand und auf dem Handrücken bis zum Radiocarpal-Gelenk auf. Jetzt entstanden neue bläulich-rötlich gefärbte Geschwülste von weicher Konsistenz, die infolge ihrer Größe und Ausdehnung die ursprünglichen Knoten überlagerten und verdeckten. Diese knolligen Anschwellungen deformierten Hand und Finger derartig, daß sie kaum in ihrer ursprünglichen Form zu erkennen waren. In der Folgezeit trat am Ringfinger der linken Hand ebenfalls eine Geschwulst von harter Konsistenz auf. Trotz mehrmaliger Operation konnte keine Besserung des Leidens erzielt werden, vielmehr verschlimmerte es sich noch in den letzten Jahren. Es sind noch einige Knoten in der Gegend des Ellenbogen-Gelenkes sowie in der rechten Achselhöhle und ein taubeneigroßer Knoten an der rechten Hüfte hinzugekommen. Die Verunstaltung der rechten Hand hat gerade in den letzten Jahren an Umfang zugenommen. Der Patient gibt ferner an, daß mit dem Auftreten der Geschwülste die ganze rechte Körperhälfte im Wachstum zurückgeblieben sei.

Befund:

An den inneren Organen keine Besonderheiten. Der Patient ist mittelgroß und in gutem Ernährungszustand. Bei der allgemeinen Betrachtung fällt zunächst auf, daß die gesamte rechte Körperseite, vor allem die rechte obere Extremität in ihrer Entwicklung hinter der linken erheblich zurückgeblieben ist. (Fig. 1, 2.) Das rechte Bein ist um rund 10 cm verkürzt und atrophisch;

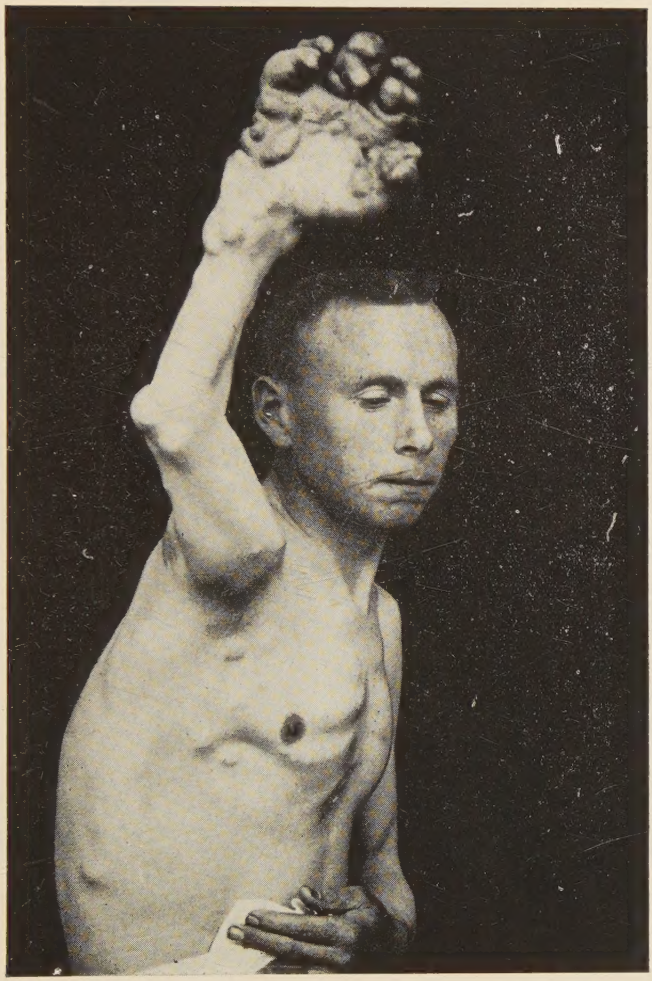

1

der rechte Fuß befindet sich in einer starken Valgusstellung. An diesem, sowie an Unter- und Oberschenkel keine Geschwulstbildung. Die rechte obere Extremität ist in ihrer Gesamtheit stark atrophisch und macht äußerlich den Eindruck eines kindlichen Armes. Die Untersuchung der Geschwülste an der rechten Hand ergibt sowohl weiche, wie auch Tumoren von harter Kon-

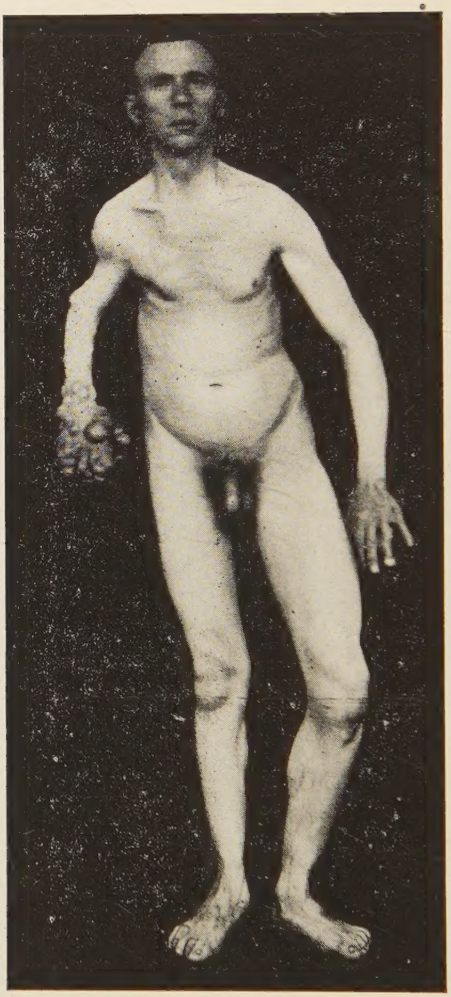

2

sistenz. (Fig. 1, 3.) Die auch auf dem Bilde auffallenden großen Knoten von weicher Konsistenz auf dem Handrücken sind blaurötlich verfärbt. (Fig. 3.) Die verschiedenen Operationsnarben sind in die Geschwulstbildungen mit einbezogen. Die Tumormassen haben die Finger derartig umwachsen, daß sie kaum noch in ihrer ursprünglichen Form zu erkennen sind. Am rech-

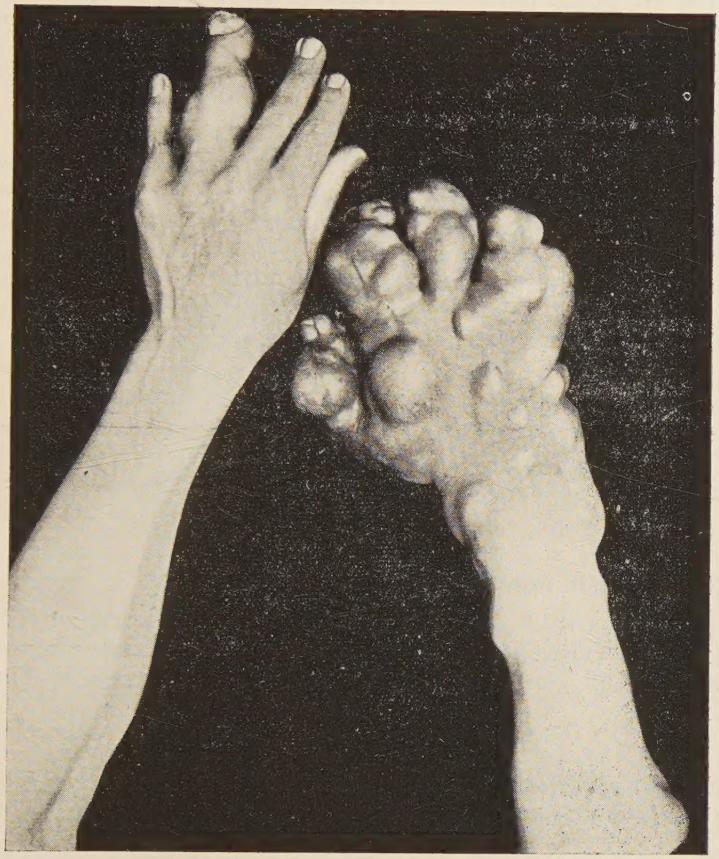

3

ten Unterarm, in der Nähe des Radiocarpal-Gelenkes finden sich ebenfalls Geschwulstknoten von vornehmlich harter Konsistenz. (Fig. 3.) Die Knoten in der Achselhöhle, auf der rechten Thoraxhälfte sowie eine taubeneigroße Geschwulst in der rechten Lendenseite sind von mittelharter Beschaffenheit und auf ihrer Unterlage verschieblich. (Fig. 1, 2.) Die Phalangen des linken Ringfingers sind knollig verdickt. (Fig. 3.) Diese Verdickungen sind hart und mit dem Knochen verwachsen. Der Finger ist nur noch in seinem Metacarpophalangeal-Gelenk beweglich. Eine

Flexion in den Phalangeal-Gelenken ist nicht möglich. Sonst finden sich auf der linken Körperseite keine Veränderungen dieser Art. Die tumorartigen Veränderungen sind also mit Ausnahme der Geschwulst am linken Ringfinger auf der rechten Körperhälfte lokalisiert.

Um die Diagnose sicherzustellen, wurden zur histologischen Untersuchung Probeexcisionen aus einer weichen und einer harten Geschwulst am rechten Daumen vorgenommen. Ferner wurde ein Weichteilknoten aus dem rechten Arm excidiert. Die histologische Untersuchung ergab:

1. **Excision aus weicher Geschwulst am Daumen:**

kavernöses Haemangiom mit teilweise sehr stark erweitertenBluträumen, stellenweise Thromben mit beginnender Organisation.

2. **Excision aus harter Geschwulst am Daumen:**

Das typische Bild eines Chondroms.

3. **Weichteilknoten aus dem Arm:**

Auch hier das Bild eines Haemangioms: keine einzelnen Venenlumen, die varikös erweitert sind, sondern kommunicierende Bluträume, die durch Septen abgeteilt sind. Beginnende Thrombenbildung.

Zur Vervollständigung des Untersuchungsbefundes wurden Röntgenbilder angefertigt.

Die röntgenologische Untersuchung ergab am Schädel keine Veränderung. Die Aufnahme des rechten Ellenbogens zeigt eine Deformierung und Hypoplasie der Diaphysen und Epiphysen sowie auch Verkürzung der Diaphysen im Sinne einer Chondrodystrophie. Im Bereich des Ellenbogengelenkes, vereinzelt auf der Unterarmmitte, kleine verkalkte Weichteilschatten (Phlebolithen). (Fig. 4.) Die rechte Hand zeigt hochgradige Veränderungen im Sinne einer Enchondromatose in den Phalangen, den Metacarpi und anscheinend auch in den Karpalknochen; ferner in dem umgebenden Gewebe Tumorschatten mit zahlreichen Phlebolithen. (Fig. 5.) An der linken Hand ist im wesentlichen der Ringfinger in der an der rechten Hand beschriebenen Weise befallen. (Fig. 6.) Die rechte Hüfte zeigt Coxa-valga-Stellung des Oberschenkelhalses. In der Beckennähe und auch im Bereich

4

der Trochanteren stellenweise etwas unregelmäßige Knochenzeichnung. Am rechten Knie findet man im Bereich der medialen Kondylen unregelmäßige grobmaschige Zeichnung wie auch in Längsrichtung im unteren Schaftdrittel des Femur. Auftreibung des Tibiaköpfchens mit ähnlicher Struktur. Patella: o. B. Die Aufnahme des rechten Fußes zeigt eine unregelmäßige Deformierung beider Malleolen mit Verlängerung der Tibia und Schrägstellung der Talusgelenkspalte.

Die Röntgenuntersuchung zeigt demnach zwei verschiedene Arten von geschwulstmäßigen Veränderungen. Einmal finden

5

wir besonders auf dem Röntgenbilde der rechten Hand Weichteilschatten, in denen sich zahlreiche versprengte Kalksteinschatten befinden. Diese Tumoren lassen sich in Uebereinstimmung mit dem klinischen und histologischen Befund als Haemangiome mit verkalkten Phlebolithen diagnostizieren. Dann zeigt das Skelett vor allem im Bereich der Phalangen der rechten Hand Veränderungen in Form blasiger, teils rundlicher, teils ovaler Auftreibungen. Diese Tumoren sind es, die Knorpelhart und am darunterliegenden Knochen festliegend getastet werden

6

können. Der gleiche Befund besteht am Ringfinger der linken Hand. Ihr Röntgenbild stimmt mit dem klinischen und histologischen Befund einer multiplen Chondromatose überein.

Zusammenfassend ergibt sich das Bild einer multiplen Haemangio-Chondromatose, die vorwiegend die rechte obere Extremität und die rechte Rumpfseite befallen hat. Das halbseitige Auftreten der Chondromatose sowie die Verkürzung der befallenen Extremität im Sinne eines gestörten Epiphysen-

wachstums sprechen für die von Ollier 1899 beschriebene Wachstumsstörung. —

Nach Anamnese und klinischem Befund entsprechen dem oben beschriebenen Fall einige Beobachtungen aus der Literatur über Ollier'sche Wachstumsstörung. So vor allem die von Bojessen, Lindström, Hackenbroock und Bentzon. In Uebereinstimmung mit unserem Falle finden wir bei diesen das Auftreten der Wachstumsstörung im jugendlichen Alter sowie Analogien in Befund und Verlauf, allgemeinem Wachstum, Knochenbau und örtlichem Sitz. Bei allen beginnt die Erkrankung im jugendlichen Alter von 4—6 Jahren. Sie macht sich zunächst in einer Wachstumshemmung der befallenen Extremität bemerkbar. (Bojesen, Lindström). Im Verlauf der nächsten Jahre schreitet die Erkrankung unter Ausbildung weiterer Chondrome fort, sodaß schließlich, wie bei unserem Patienten, eine ganze Körperhälfte in der Gesamtentwicklung zurückbleibt. Die Knochen der befallenen Extremität sind kurz, plump und deformiert. Röntgenologisch finden sich Chondrome im Humerus, Radius, Fingerphalangen, Rippen und Scapula. Bei Bojesen, Bentzon und Lindström ist die Erkrankung ebenfalls auf einer Körperhälfte lokalisiert. Von diesen reinen Chrondromatosen im Sinne einer Ollier'schen Wachstumsstörung unterscheidet sich unsere Wachstumsstörung dadurch, daß sie in Gemeinschaft mit Haemangiomen auftritt. Es gibt zwar auch Haemangiome des Skeletts, die generalisiert in Stirnbein, Oberkiefer, Femur, Tibia, Fußknochen und Wirbelkörpern lokalisiert sein können. (Trommer, Ribbert). Daß es sich aber bei unserem Falle im Skelettsystem um Chondrome handelt, beweisen vorwiegend histologische Untersuchung, Röntgenuntersuchung und klinischer Befund. Somit liegt hier eine Kombination der Ollier'schen Wachstumsstörung mit dem Auftreten von Haemangiomen vor.

Das gleichzeitige Auftreten von multiplen Chondromen und Haemangiomen beschrieben schon Recklinghausen, Steudel, Nehrkorn und vor einigen Jahren Hultén und Lovén. Es handelt sich bei diesen Fällen um Chondromatosen, die nicht an eine halbseitige Lokalisation gebunden sind, und die sich dadurch von der von Ollier beschriebenen Form unterscheiden. Da sie aber eine gleichartige Kombination, Chondrom mit Haemangiom, aufweisen, interessieren sie in der Betrachtung des vorliegenden Falles. Daß in der Umgebung von Chondromen teleangiektatisches Gewebe vorkommt, beschrieb schon Virchow als „Enchondroma telean-

gicktodes". Nehrkorn beobachtete multiple subcutane Teleangiektasien bei einem Patienten mit multipler Chondromatose. Weitere Aehnlichkeit in der Kombination Haemangiom-Chondrom weisen besonders die Beschreibungen von Recklinghausen und Steudel auf. Recklinghausen beschreibt einen Fall von „multiplen Enchondromen der Knochen in Verbindung mit multiplen phlebogenen kavernösen Angiomen der bedeckenden Weichteile". Hier handelt es sich um einen 34jährigen Mann, der seit dem 6. Lebensjahr knotige Anschwellungen an den Fingern der rechten Hand hatte, die Tumoren wuchsen langsam und nahmen im Alter von 15—16 Jahren rascher an Größe zu. Die rechte Hand wurde schließlich so groß und verunstaltet, daß sie im Handgelenk amputiert werden mußte. Es bestand ein grobes Mißverhältnis zwischen den Fingern und der übrigen Hand. Die Finger waren knollig aufgetrieben und zeigten an den Gelenken zirkuläre Einschnürungen. Finger und Mittelhand zeigten bis zur Handwurzel durch rundliche, halbkugelige Auswüchse eine knorrige Gestalt. Durch Schwund der Gelenkhöhlen und dadurch bedingte Ankylose war eine Bewegung der Finger in den Interphalangealgelenken nicht möglich. Die Untersuchung der Hand ergab, daß es sich bei den bläulich-rötlich verfärbten Geschwülsten, die besonders die Volarseite der Hand befallen hatten, um cavernöse Angiome handelte, die gerade über den einzelnen Fingertumoren eine harte Konsistenz boten. Es ließen sich aus diesen erweiterten Bluträumen Phlebolithen herausheben, die auch in den erweiterten Bluträumen des subcutanen Gewebes zu fühlen waren. Die Knochen der Fingerphalangen waren durch knollige, mittelharte Tumoren aufgetrieben. Die histologische Untersuchung dieser, wie auch der Blutgeschwülste ergab die Diagnose „Chondrom und cavernöses Angiom". Außer diesen Veränderungen hatte der Patient an den Rippen der gleichseitigen wie der anderen Körperhälfte und Wirbeln knotige Tumoren, die als Chondrome zu deuten waren. Steudel konnte seine Beobachtungen noch dadurch ergänzen, daß der Patient, bei dem sich ähnliche Veränderungen wie in dem von Recklinghausen beschriebenen Falle zeigten, zur Sektion kam. Hierbei konnte festgestellt werden, daß nicht nur eine Uebersäung des ganzen Extremitätenskelettes mit Chondromen bestand, sondern daß sich in der Bauchhöhle noch zwei große chondromatöse Geschwülste befanden, die vom Darmbeinkamm ihren Ausgang genommen und zu Veränderungserscheinungen der Eingeweide geführt hatten. Auch Harbitz beschreibt einen Fall, bei dem es sich um ein gleichzeitiges Auftreten mehrerer

selbständig wachsender „multipler" Geschwülste handelt. Hier hatten die Haemangiome und Chondrome die untere Extremität befallen. — Vor einigen Jahren schließlich berichteten Hultén und Lovén über eine multiple Haemangio-Chondromatose: ein Patient hatte multiple Angiome und Chondrome. Sowohl die Angiome wie auch Chondrome wuchsen an einigen Stellen selbständig für sich, an anderen waren sie eng miteinander verbunden. Die hauptsächliche Ausbreitung betraf die rechte Hand, den rechten Fuß sowie den rechten Darmbeinkamm. Sie veranschaulichen das Krankheitsbild im Gegensatz zu den obengenannten Autoren durch beigefügte Röntgen — und histologische Bilder besonders. Interessant ist vor allem die überraschende Aehnlichkeit ihrer Röntgenbilder mit denen unserer Beobachtung aus der chirurgischen Klinik Münster.

Die obigen Darlegungen zeigen, daß es die immerhin seltene Kombination von Haemangiomen und Chondromen gibt. Die Beobachtungen ähneln in ihrem klinischen Befund und Verlauf dem oben mitgeteilten Falle der chirurgischen Klinik weitgehend. Vor allem zeigt der von Recklinghausen beschriebene Fall große Analogien durch das Auftreten der Haemangiome im Zusammenhang mit den Chondromen im jugendlichen Alter und dem gleichzeitigen allmählichen Anwachsen der Phlebolithenbildung in den Bluträumen. Ein Unterschied besteht nur darin, daß die Chondrombildungen sich nicht auf eine Körperseite beschränken, sondern den ganzen Körper wahllos übersäen.

Das gleichzeitige Auftreten von Haemangiomen und Chondromen ist dadurch zu erklären, daß beide Erkrankungen auf entwicklungsgeschichtliche Störungen zurückzuführen sind. Vor allem Ribbert vertritt die Auffassung, daß die Entstehung der Angiome auf einer Störung der embryonalen Entwicklung eines umschriebenen Gefäßbezirkes beruht. Dafür sprechen: Vorkommen der Angiome neben Tumoren, die gleicher Genese sind, (Chondrome, Exostosen) kongenitales Vorkommen, Bildung der Angiome in der Nähe von foetalen Spaltbildungen. Ribbert belegt vor allem seine Theorie dadurch, daß er bei einem entstehenden Angiom eines wenige Tage alten Kindes fand, daß das Gefäßsystem einmal reichlicher entwickelt war und daß die Kapillaren nicht wie üblich von einem einreihigen Endothel ausgekleidet wurden, sondern von einem zweireihigen kubischen Endothel. Es bestand also eine lebhaftere Wucherung der Wandzellen in dem Gefäßbezirk des erst entstehenden Angioms in einem umschriebenen Hautbezirk. Es han-

delt sich um eine selbständige Wucherung unabhängig vom übrigen Gewebe und den Gefäßen. Durch weiteres Wuchern der Zellen und Erweiterung der Gefäße erklärt sich Ribbert das Entstehen eines Angioms. Wenn Ribbert so allgemein die Entstehung der Angiome erklärt, so wäre bei gleichzeitigem Auftreten von Haemangiomen und Chondromen möglich, daß hier die Angiome als Folge der Chondrombildung entstanden wären. Eine rein funktionelle Entstehung der Angiome durch Stauung in der venösen Blutbahn durch die Chondrome ist wohl auszuschließen. (Recklinghausen). Dagegen stimmt Recklinghausen mit Steudel überein, daß die durch die Chondrome hervorgerufene Degeneration des roten Knochenmarks nicht mehr eine genügende Blutbildung gewährleistete, dies könne eine mangelhafte Blutgefäßbildung mit anormalem Wachstum der Gefäßwandungen zur Folge haben. Wahrscheinlicher ist jedoch die Annahme, wie Troell und Ribbert sie vertreten, daß die Angiome auf eine embryonale Schädigung des mittleren Keimblattes zurückzuführen sind, wie ihr Zusammenhang mit Mißbildungen gleicher Genese beweist. Aus dieser Annahme ist auch die Kombination der Angiome mit der vorliegenden Ollier'schen Wachstumsstörung zu verstehen. Gehören doch die bei dieser auftretenden Mißbildungen in Form der multiplen Chondromatose ebenfalls zu einer Schädigung des mittleren Keimblattes. Und es ist typisch für die Ollier'sche Deformität, daß diese Schädigungen am mittleren Keimblatt Halt machen und nicht auf das äußere übergreifen. (Bauer).

So ist die Kombination einer Angiomatose mit der Ollier'schen Wachstumsstörung eine Seltenheit. Sie ist jedoch — wie auch ihr Vorkommen mit anderen multiplen Chondromatosen (Recklinghausen, Steudel, Nehrkorn, Hultén und Lovén) beweist, keine alleinige Begleiterscheinung der Ollier'schen Wachstumsstörung. Immerhin ist die Angiomatose als embryonale Entwicklungsstörung auch hinweisend auf die Genese der Ollier'schen Deformität.

Wie schon oben erwähnt, ist die Ollier'sche Wachstumsstörung charakterisiert durch das einseitige Auftreten der multiplen Chondrome und durch die Störung des Epiphysenwachstums der Röhrenknochen der befallenen Seite. Aus der Störung des Epiphysenwachstums resultieren Verkürzungen und Verkrümmungen des Knochens, wie sie uns vom Bilde der Chondro — dystrophia fetalis bekannt

sind. Ferner finden wir sie nach traumatischen Epiphysenverletzungen, sowie entzündlichen Zerstörungen dieser Wachstumszonen. Daß das Längenwachstum durch Störung des Wachstums in der Epiphyse gehindert werden kann, bewies Vogt durch einen Versuch, indem durch Einlagerung eines Goldplättchens zwischen Epiphysenknorpel und Diaphyse ein gehemmtes appositionelles Knochenwachstum entstand, bei sonst unversehrtem Knorpel. Es war hier das Einwachsen von Gefäßschlingen in den proliferierenden Knorpel durch das Goldplättchen verhindert worden. Dieses ist nach Vogt entscheidend für die Verkürzung. Verkürzungen können also nur auftreten, wenn der Knorpel so stark geschädigt ist, daß er sich nicht regenerieren, sondern nur bindegewebig ersetzt werden kann. Vogt erklärte die Wachstumsstörungen also damit, daß durch eine Dislokation die Gefäßschlingen an einem Eindringen in die Knorpelschicht verhindert wurden. Daß die Verkürzung der Röhrenknochen bei der Ollier'schen Wachstumsstörung durch die Chondrombildung hervorgerufen wird, beweist der bevorzugte Sitz der Chondrome in der Epiphysenlinie oder in der Nähe derselben. Ferner geht auch aus dem Versuch Vogts hervor, daß bei der Ollier'schen Wachstumsstörung durch Bildung von Chondromen in der Epiphysenlinie eine Verkürzung des Knochens resultieren muß. Für die Annahme, daß die Verkürzungen und Deformierungen der Röhrenknochen durch Störungen in der Epiphysenwachstumszone hervorgerufen sind, sprechen auch die Verkürzungen, die bei angeborenen Exostosen auftreten. Auch bei diesen finden wir einen bevorzugten Sitz der Exostosen in den Epiphysenlinien. Dazu kommt noch eine rein funktionelle Atrophie des Knochens durch die herabgesetzte Aktivität der befallenen Extremitäten, die sich durch eine Auflockerung der Spongiosa-Struktur des Knochens zeigt. (vgl. unsere Röntgenbilder!)

Sahen wir bei den oben beschriebenen Fällen multipler Chondromatose eine Aussaat der Chondrome über den ganzen Körper, so fällt bei der Ollier'schen Wachstumsstörung eine gewisse gesetzmäßige Halbseitigkeit auf. Eine strenge Halbseitigkeit wird von mehreren Autoren, wie vor allem von Hackenbrock, abgelehnt. Er betrachtet vielmehr die Halbseitigkeit als einen seltenen Fall und vielleicht als Beginn einer Erkrankung, die mit diffusem Befallensein des gesamten Knochensystems endigt. Auch bei unserem Fall wird die Halbseitigkeit durch das Chondrom am linken Ringfinger unterbrochen. Ferner findet man bei einem von Lindström

beschriebenen Falle ein Durchbrechen der gesetzmäßigen Halbseitigkeit: das Röntgenbild entdeckt bei sonstigem Sitz der Chondromatose an der rechten Körperhälfte auch am linken Hüftbein Chondrombildungen. Auch die übrigen Fälle multipler Chondromatose (wie z. B. Recklinghausen, Steudel) zeigen eine Aussaat über das gesamte Skelett. Für die Ollier'sche Wachstumsstörung im engeren Sinne darf man wohl annehmen, daß bei ihr eine gewisse Lokaldisposition gesetzmäßig ist. Wenn auch bei unserem wie auch in der Literatur beschriebenen Fällen häufig das von Ollier aufgestellte strenge Gesetz der Halbseitigkeit durchbrochen ist, so darf man doch, da vor allem erst wenige typische Fälle beschrieben sind, die bevorzugte Beteiligung einer Körperhälfte als Charakteristikum der Ollier'schen Wachstumsstörung ansprechen.

Zum Schluß sei noch die Frage der bösartigen Entartung der Chondrome und die Erblichkeit der Erkrankung kurz besprochen.

Harbitz und Nehrkorn beobachteten die bösartige Entartung von Chondromen in Chondrosarkome. Beide halten jedoch eine Entartung für sehr selten und vor allem Harbitz nimmt an, daß es sich um die gleichzeitige Anlage von gut- und bösartigen Geschwülsten handelt, schließt also die Entartung einer gutartigen Geschwulst in eine bösartige aus. Auch in unserem Falle waren trotz Rezidiven nach Operationen an der rechten Hand keine Anzeichen einer bösartigen Entartung zu finden. Man darf unseres Erachtens jedoch eine bösartige Entartung nicht vollkommen ausschließen, und es bedarf langer Beobachtungen und histologischer Untersuchungen, um die Diagnose auf gut- oder bösartiges Geschwulstwachstum zu stellen.

Nicht zuletzt ist die Frage der Erblichkeit zu erwähnen. Fand man doch bei Exostosen, die in ihrem Auftreten und ihrer klinischen Erscheinungsform manche Aehnlichkeit mit den Chondromen aufweisen, eine ausgesprochene Vererbung; ja sogar in der Kombination Exostosen mit Enchondromen. Nachfolgender von Weber aufgestellter Stammbaum zeigt eine deutliche Vererblichkeit von Exostosen in Verbindung mit Enchondromen.

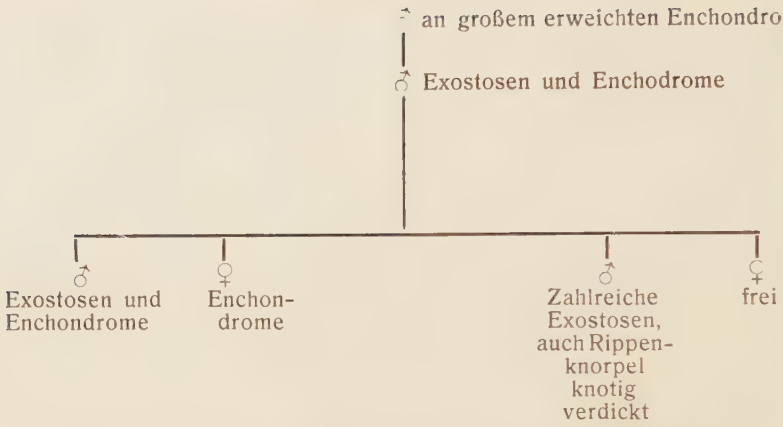

Weber, O. (Virchow Arch. 35, 501) 1866.

Die weitgehende ausgiebige Nachforschung in der Familie unseres Patienten, dem als ansässigen Bauernsohne eine ausreichende Erkundigung möglich war, ergab kein Vorkommen von derartigen Mißbildungen. Mit Sicherheit kann man sich jedoch nicht auf die Angaben verlassen, da ja auch in geringer Form Chondrome bei einzelnen Familienmitgliedern aufgetreten sein könnten, ohne so eminent in Erscheinung zu treten, wie bei unserem Patienten. Sicher muß man das Auftreten von Chondromen als genotypisch bedingt ansehen und es ist bekannt, daß genotypisch bedingte Merkmale, wenn sie rezessiv mendeln, sehr häufig sporadisch ohne weitere ähnliche Fälle in der Familie auftreten können. (Bauer.) Ein ähnlicher Fall könnte hier vorliegen und er wird auch wahrscheinlich in der Mehrzahl der nach Ollier benannten Wachstumsstörungen zutreffen. Es wäre eine Sache gewissenhafter Beobachtungen und Nachforschung, die bestimmte Erblichkeit zu beweisen und die Vererbung dieser verunstaltenden Mißbildungen dadurch zu verhüten, daß sie als erbliche Mißbildungen dem Erbgesundheitsgesetz unterstellt werden. Jedenfalls ist eine Erblichkeit dieser Wachstumsstörungen, vor allem in Hinblick auf die nachgewiesene Vererbung der Exostosen, nicht sicher auszuschließen.

Zusammenfassung.

Der vorliegende Fall der Chirurgischen Universitätsklinik Münster darf in Vergleich mit denen aus der Literatur als eine Ollier'sche Wachstumsstörung angesehen werden. Innerhalb des Krankheitsbildes der multiplen Chondrome nimmt die mitgeteilte Beobachtung insofern eine Sonderstellung ein, als sie durch Auftreten der Chondrome innerhalb der Epiphysenlinie mit einer Störung des Längenwachstums der befallenen Röhrenknochen gekennzeichnet ist. Ferner zeichnet sie sich durch vorwiegend halbseitiges Auftreten der Chondrome aus. Daß das Gesetz der Lokaldisposition durch ein Chondrom am linken Ringfinger durchbrochen wird, spricht nach Vergleich mit anderen Fällen der Literatur nicht gegen die Diagnose. Im allgemeinen muß man das Gesetz der Halbseitigkeit für die Ollier'sche Wachstumsstörung gelten lassen. Schließlich ist die Kombination mit gleichzeitig auftretenden kavernösen Haemangomen im Zusammenhang mit multiplen Chondromen keine Seltenheit, sie gehört jedoch nicht zum engeren Bilde der Ollier'schen Wachstumsstörung. Bösartige Entartung ließ sich im vorliegenden Falle bisher nicht beobachten, ist auch im Schrifttum nur selten erwähnt. Erblichkeit ist nicht nachgewiesen, aber im Vergleich mit der Erblichkeit von Exostosen als sehr wahrscheinlich anzusehen. —

Schrifttum.

Aschner-Engelmann: Ueber Konstitutionsforschung in der Orthopädie.

Aschoff: Allgemeine spezielle Pathologie. Jena. 1928.

Bauer-Fischer-Lenz: Menschliche Erblichkeitslehre. Bd. I. Lehmann, München. 1927.

Bentzon: Roentgenological and experimental studies on the pathogenesis of the dyschondroplasia. (Ollier's Disease.) Acta radiologica skandinavica Bd. III. 1924.

Bojesen: Ein Fall von halbseitiger Chondromatose. Zeitschrift f. orthop. Chirurgie (35) Nr. 120, S. 156. 1916.

Bromann, Ivar: Allgemeine Mißbildungslehre aus Handbuch der normalen und pathologischen Physiologie.

Ernst: Angiomatosis der Haut, Leber und Milz. Verhandlungen der deutschen pathologischen Gesellschaft. 1912.

Fischer-Wasels: Allgemeine Geschwulstlehre aus Handbuch der normalen und pathologischen Physiologie.

Hackenbrock: Ollier'sche Wachstumsstörung. Archiv f. orthop. und Unfallchirurgie. Bd. 21, H. 2, 206. 1923.

Harbitz: Ueber das gleichzeitige Auftreten mehrerer selbständig wachsender „multipler" Geschwülste.
Zieglers Beiträge zur pathologischen Anatomie. 503, S. 62. 1916.

Hultén und K. A. Lovén: Ein Fall von multiplen Haemangio-Chondromen in Skelett und Weichteilen. Acta radiologica scandinavica Vol.: X, Fasc. 2, Nr. 54.

Lindström: Ueber die sogen. „Ollier'sche Wachstumsstörung."
Zeitschrift f. orthop. Chirurgie (47) Nr. 356, S. 477. 1926.

Müller, Walter: Die normale und pathologische Physiologie des Knochens.
Barth, Leipzig. 1924.

Nehrkorn: Multiple Enchondrome der Knochen in Verbindung mit multiplen, subkutanen Teleangiektasien.
Bruns' Beitr. z. klin. Chirurgie. Bd. 22, S. 800, 1898.

v. Recklinghausen, Friedrich: Multiple Enchondrome mit multiplen phlebogenen cavernösen Angiomen der bedeckenden Weichteile.
Virchow's Archiv, Bd. 118, S. 4. 1889.

Ribbert: Geschwulstlehre. Cohen, Bonn. 1914.

Ribbert: Ueber Bau, Wachstum und Genese der Angiome.
Virchow's Archiv, Bd. 151, S. 381, 1898.

Steudel: Multiple Enchondrome in Verbindung mit venösen Angiomen der Weichteile.
Bruns' Beitr. z. klin. Chirurgie.
Bd. 8, S. 503. 1892.

Troell: Ein Fall von multiplen cavernösen Angiomen.
Zieglers Beiträge zur pathologischen Anatomie. Bd. 65, S. 157, 1919.

Trommer: Zur Lehre der Haemangiome der Wirbelsäule.
Frankfurter Zeitschr. f. Pathologie, Bd. 22, S. 313, 1919/20.

Vogt, Paul: Ueber Epiphysenwachstumsstörungen. Archiv f. klinische Chirurgie, Bd. 22, S. 343, 1878.

Witteck: Die Ollier'sche Wachstumsstörung.
Bibliotheca medica, H. 7, Stuttgart, 1906.

Lebenslauf.

Ich, Adolf Günther Lange, wurde am 5. 8. 10 zu Münster geb. und bin evangelischer Konfession und arischer Abstammung. Von 1916—1920 besuchte ich die Lutherschule zu Münster. Von 1920—1929 das Schiller-Gymnasium zu Münster, an dem ich am 19. 2. 29 die Reifeprüfung bestand. Ich besuchte die Westfälische Wilhelms-Universität von S. S. 29 — W. S. 32. Im Juli 1931 bestand ich das Physikum. S. S. 1932 studierte ich in Kiel, W. S. 32/33 wieder in Münster, S. S. 33 in Leipzig, W. S. 33/34 — S. S. 34 wiederum in Münster. April 33 trat ich in die Reichswehr ein und diene heute als Unterarzt an der Militärärztlichen Akademie Berlin im Heere. Am 20. 12. 34 bestand ich das medizinische Staatsexamen zu Münster (Westf.). Das Praktikantenjahr legte ich als zur Charité kommandierter Unterarzt an der Charité in der II. chirurg. Klinik (Geh.-Rat Prof. Sauerbruch) und an der I. medizinischen Klinik (Prof. Siebeck) ab.